Münster.1933.№5 Med Diss.

Aus der Universitätsklinik für Hals-Nasen-Ohrenkranke
Münster i. W.
(Direktor: Pofessor Dr. Herzog)

Ueber die Genese der Oberkieferosteomyelitis im Säuglingsalter

Inaugural-Dissertation

zur

Erlangung der Doktorwürde

in der Zahnheilkunde der hohen Medizinischen Fakultät der Westfälischen Wilhelms-Universität zu Münster i. W.

vorgelegt von

Heinz Beckers
Zahnarzt aus Bottrop

Buch- und Kunstdruckerei Wilh. Postberg, Bottrop i. W.
1933

Gedruckt mit Genehmigung der Medizinischen Fakultät der
Westfälischen Wilhelms-Universität in Münster. (Westf.)

Dekan: Prof. Dr. A. v. Szily

Referent: Prof. Dr. Herzog

Tag der mündlichen Prüfung

3. März 1933.

Meinen Eltern!

Digitized by the Internet Archive
in 2026

https://archive.org/details/IA41546201_0126

Bekanntlich bevorzugt die Osteomyelitis das frühe Kindesalter, die Zeit des Knochenwachstums. Nach einer Statistik von Goßmann ist das erste Lebensjahr weitaus am häufigsten betroffen. In demselben Sinne äußern sich Balters und Trendel. Die in den ersten zwei Lebensjahren hinsichtlich des Knochenwachstums vorliegenden besonderen Verhältnisse geben in der Tat plausible Erklärungen für die Häufigkeit der Osteomyelitis. Der Gefäßreichtum sowie die physiologische Hyperaemie mit Stromverlangsamung bieten reiche Möglichkeiten zur Ausbreitung der Infektion bei eingetretener Stase. Besonders dann kann die Infektion sich gerade bei Kleinkindern schnell ausbreiten, wenn der durch Ernährungsstörungen leichter als bei Erwachsenen geschädigte Knochen bereits teilweise der Nekrose verfallen ist. Wir sehen immer wieder, daß ein osteomyelitischer Prozeß bei Kindern verhältnismäßig schneller fortschreitet als bei Erwachsenen.

Besonders kompliziert liegen, wie eine nähere Betrachtung uns zeigen wird, bei Kleinkindern die Verhältnisse hinsichtlich der Oberkiefer. Unsere pathogenetischen Erwägungen haben hier im Gegensatz zu den sonst auftretenden Formen der Osteomyelitis sich insbesondere auf etwaige Zusammenhänge mit den Zahnanlagen, der Nasennebenhöhlenentwicklung und der Nasenschleimhaut zu beschäftigen. Im Säuglingsalter werden die Kiefer, insbesondere die Oberkieferkörper, fast ganz durch die Zahnanlage ausgefüllt. Die neben- und übereinanderliegenden Zahnkeime benötigen eine reichliche Blutzufuhr. Dies zeigt sich anatomisch in dem außerordentlichen Reichtum an Kapillarschlingen und Venengeflechten, welche das Netzwerk der umgebenden Spongiosabälkchen durchsetzen. Die Knochensubstanz selbst ist an Masse gering. Sie bildet gleichsam nur die Umrandung für die erforderlichen Höhlungen und Kanäle. Im Säuglingsalter kommunizieren überdies noch die Alveolen der Milchzahnkeime mit denen der Ersatzzahnanlagen. Erst gegen Ende des ersten Lebensjahres werden sie durch eine knöcherne Scheidewand voneinander getrennt.

Bei diesen anatomischen Verhältnissen muß eine Oberkieferosteomyelitis im Säuglingsalter sich besonders auf das in der Entwicklung begriffene Zahnsystem auswirken. Diese Zusammenhänge kommen sehr gut zum Ausdruck in den Bezeichnungen,

welche frühere Autoren für das entsprechende Krankheitsbild gewählt haben. Zarfl z. B. spricht von „sequestrierender Zahnkeimentzündung". Er gelangt zu dieser Bezeichnung auf Grund des Umstandes, daß die Ausstoßung der vollständig oder noch unvollkommen ausgebildeten Zahnanlagen meistens ein Hauptsymptom der Oberkieferosteomyelitis im Säuglingsalter darstellt. Gerade letzterer Umstand hat Veranlassung gegeben, die Zahnanlagen auch in pathogenetischer Hinsicht in den Vordergrund zu stellen (Dietrich, König, Schubert.) Andere Autoren sprechen von „Osteogingivitis gangränosa neonatorum" (Klementowsky) oder von „gangränöser Zahnkeimentzündung" Swoboda). Andererseits steht fest, daß bei Oberkieferosteomyelitis der Säuglinge die Zahnkeime wenigstens teilweise durchaus erhalten bleiben können (Balters). Man hat deshalb versucht zu unterscheiden zwischen „sequestrierender Zahnkeimentzündung" und der eigentlichen Kieferosteomyelitis (Krüger). Da jedoch unter den verschiedenen Bezeichnungen nach den gegebenen Beschreibungen offenbar durchweg dasselbe Krankheitsbild abgehandelt wird, so hat Balters den Vorschlag gemacht, von „Kieferosteomyelitis des Säuglings- oder Kindesalters" zu sprechen, gleichgültig, welchen Ursprung die Erkrankung gehabt zu haben scheint und welchen Verlauf sie nimmt. Zweifellos leidet eine einheitliche Betrachtung unter der relativen Seltenheit der Fälle.

Bei einer Erörterung der pathogenetischen Zusammenhänge bei der Oberkieferosteomyelitis der Säuglinge müssen wir uns, allgemein gesprochen, überlegen, welche der drei für Osteomyelitis überhaupt in Frage kommenden Entstehungsursachen hier die größte Wahrscheinlichkeit besitzt: Ob eine haematogene Entstehung anzunehmen ist, ob ein kontinuierlicher Infektionsweg von der Nachbarschaft aus angenommen werden kann, oder ob ein Trauma eine Rolle spielt?

Wenig umstritten ist die Möglichkeit einer haematogenen Oberkieferosteomyelitis im Säuglingsalter. Hierbei haben wir theoretisch die gleichen Infektionsmöglichkeiten vor uns, wie bei der haematogenen Osteomyelitis am übrigen Skelettsystem. In Fällen von multiplen osteomyelitischen Prozessen kann man, falls auch der Oberkiefer betroffen ist, wohl mit hinreichender Sicherheit von einer haematogenen Entstehung sprechen, insbesondere dann, wenn der Oberkiefer erst im weiteren Verlauf des Krankheitsprozesses befallen wird. Bei Säuglingen ist insbesondere in den ersten Tagen und Wochen nach der Geburt auch an eine Infektion von der Nabelschnur aus zu denken. Häufig wird es Auffassungssache bleiben, ob man eine haematogene Entstehung annehmen will, ohne einen primären Herd nachweisen zu können, ob man also eine sogen. „kryptogene" Osteomyelitis auf dem Blutwege für vorliegend erachten will. Auch ist, von Partsch z. B., die Frage angeschnitten worden, ob Infektionskrankheiten (Ma-

sern, Scharlach) auf dem direkten Blutwege zu einer Infektion des Knochenmarks und zur Ausprägung eines osteomyelitischen Krankheitsbildes führen könnten, oder ob die Oberkieferosteomyelits in solchen Fällen auf einen anderen Infektionsmodus zurückzuführen sei, für welchen der Weg infolge allgemein herabgesetzter Widerstandskraft nach Infektionskrankheiten leichter gebahnt sei als sonst. Nach Partsch handelt es sich hierbei im Wesentlichen um eine allgemeine Resistenzfrage.

Der Umstand, daß in etwa 90% von Kieferosteomyelitis im Säuglingsalter der Oberkiefer betroffen ist, spricht auch dafür, daß der haematogenen Infektion keine wesentliche Bedeutung zukommen kann, daß vielmehr andere, dem Oberkiefer besonders eigentümliche Momente mitspielen, daß sie sogar eine wesentliche Rolle spielen. Es ist daher zu untersuchen, durch welche anatomischen Einzelheiten der Oberkiefer selbst bzw. seine nächste Nachbarschaft die Ausprägung eines osteomyelitischen Vorganges begünstigt.

Bevor die Mundschleimhaut sowie Nasenschleimhaut und Nasennebenhöhlensystem abgehandelt werden, möge ein Faktor Berücksichtigung finden, welcher von den verschiedensten Autoren als Ursache der Oberkieferosteomyelitis bei Säuglingen erörtert wurde: das Geburtstrauma. Nach Uffenorde ist es zum Mindesten theoretisch denkbar, daß auch ein wenig heftiges Geburtstrauma, ohne äußere Verletzungen, zu Strukturveränderungen im Knochen führen kann, welche bei den bereits geschilderten anatomischen Verhältnissen die Ernährung des Knochens beeinträchtigen und etwa im Blut kreisenden Erregern ein Angriffspunkt darbieten können. Man könnte in solchen Fällen von einer teils traumatischen, teils haematogenen Osteomyelitis sprechen (Perthes). Solche auf Geburtstrauma mittelbar zurückzuführenden Osteomyelitiden wird man eher anzunehmen geneigt sein, wenn sie kurz nach der Geburt, d. h. in den ersten Tagen oder Wochen auftreten. Die von Bronner zusammengetragenen Fälle ergeben in der Tat eine Bevorzugung der ersten Lebenswochen. Bronner berichtet über 40 Fälle von Kieferosteomyelitis. Davon betreffen 36 Fälle die Oberkiefer. Von diesen 36 wurden 17 in der zweiten und dritten Lebenswoche beobachtet. Ueberhaupt steht der erste Lebensmonat mit 24 Erkrankungen an der Spitze; ihm folgt der zweite mit 9. Nur dreimal war der Unterkiefer betroffen, einmal Ober- und Unterkiefer zusammen. Es muß zugegeben werden, daß mit der Frage des Geburtstraumas bei Oberkieferosteomyelitis in den ersten Lebenswochen ein Gesichtspunkt in den Kreis der Erörterungen gezogen ist, welcher näherer Diskussion würdig ist. Ueber Vermutungen hinaus ist man hinsichtlich der Frage des Geburtstraumas nicht gekommen.

Wesentlich eingehendere Betrachtungen werden von den verschiedensten Autoren angestellt darüber, ob und auf welchem

Wege eine Infektion von der Mundschleimhaut her eine ursächliche Rolle zu spielen vermag. Hierbei muß sinngemäß auch die Entwicklung des Zahnsystems Berücksichtigung finden. Viele Autoren lassen als Ursache der Oberkieferosteomyelitis im Säuglingsalter nur eine von der Mundschleimhaut aus kontinuierlich fortgeleitete Entzündung gelten. Dependorf[1]) hat darauf hingewiesen, daß die Schleimhautoberfläche bei Säuglingen im Gebiete des Alveolarfortsatzes der Eckzähne und Molaren sogen. Epithelperlen aufweist. Er fährt fort: „Wir wissen, daß diese Perlen durch Beeinflussung seitens des Saugaktes entzündlich gereizt werden und vereitern und direkt eine Osteomyelitis bewirken können". Auch eine Stomatitis oder auch nur kleine unscheinbare Verletzung oder Entzündung gebe die Möglichkeit eines Fortschreitens der Entzündung auf den Knochen. — Eine andere Ansicht vertritt Brown-Kelly:[2]) Er hält die Gegend des I. Molaren im Oberkiefer für besonders disponiert zu solchen Verletzungen, da „sein Zahnsäckchen besonders groß ist und eine merkliche Vorwölbung des Alveolarbogens bedingt". Er geht sogar so weit, „den Ursprung der osteomyelitischen Erkrankung des Säuglingskiefers summarisch in einer sekundären, fortgeleitet bedingten zu suchen." Bronner[3]) will diese Anschauung in dieser Tragweite nicht gelten lassen. Nicht in der Gegend der I. Molaren spiele sich nach seinen Feststellungen die Erkrankung zuerst ab, sondern bei etwa 32 seiner 40 gesammelten Fälle in der vorderen Alveolargegend bis zur Eckzahngegend. Aber auch er nimmt grundsätzlich folgenden Infektionsweg an: Kleine Verletzung in der Mundhöhle, sekundäre Infektion, Entstehung einer Zahnkeimentzündung und Osteomyelitis. Auch er will dem Saugakt eine besondere Bedeutung zuweisen: „Bei dem Saugakt handelt es sich nicht nur um Aspirationsvorgänge, sondern es spielt auch die Druckkraft der Kiefer eine Rolle (bis 700 und 800 g). Durch diesen Druck wird ohne Zweifel der vordere Alveolarbogen am meisten betroffen. Epithellaesionen und dann geradezu ein Hineinmassieren von Keimen beim Saugen sind schon bei schwer gebender Brust leicht denkbar, wievielmehr erst bei Mastitis der Mutter, wunder Warze, Lymphangitis mammae, wie wir diese in unserer Kasuistik angegeben finden. Die häufige Lokalisation am vorderen Alveolarbogen zusammen mit solchen Angaben weist auf eine lokale Genese hin, der gegenüber ein haematogener Ursprung in den Hintergrund tritt". Auch Balters übermittelt zwei Fälle

---

[1]) Dependorf: Akute infektiöse Osteomyelitis des Oberkiefers. Volkmanns Samml. klin. Vortr., 1906—07, Nr. 442, S. 661.

[2]) Brown-Kelly: The so-called Empyema of the antrum highmote in infants. Münch. Med. Wochenschr., 1904, Nr. 49, S. 2199.

[3]) Bronner: Zur Kieferosteomyelitis der Säuglinge. Bruns Beitr. zur klin Chirurgie, 1925, Bd 133, Heft 1, S. 178, 179.

von Osteomyelitis des Oberkiefers im Säuglingsalter und nimmt als Eintrittspforte für die pathogenen Keime kleine Risse der Mundschleimhaut, die immer vorhanden seien, an. Die Uebertragung könne stattfinden durch die Brustwarzen, den Genitalweg bei langer Geburt, unsaubere Hebammen, Schnuller und Spielzeug. Körner vertritt gleichfalls die Ansicht einer von der Mundhöhle fortgeleiteten Infektion. Er führt Brown-Kelly an, der die Ursache der Oberkieferosteomyelitis im Säuglingsalter in einer Infektion eines Zahnsäckchens durch Verletzung bei der Geburt oder in der ersten Lebenszeit beim Auswischen des Mundes ansieht. Deckt man den kranken Knochen auf, so findet man ihn entweder erweicht und mit Granulationen durchsetzt oder sequestriert und stößt mitten im Krankheitsherde auf intakte und arrodierte Zahnkeime, während die minimale Kieferhöhle gar nicht oder nur sekundär erkrankt ist.

Hiermit sind wir bei einem weiteren Punkte angelangt, welcher in Hinblick auf den Entstehungsmodus der Oberkieferosteomyelitis bei Säuglingen viel diskutiert worden ist. Hajek glaubt, daß schon allein wegen ihrer minimalen Ausdehnung die Oberkieferhöhle im Säuglingsalter hinsichtlich der Entstehung der Osteomyelitis keine wesentliche Rolle spielen könne, daß vielmehr ein Empyem der Kieferhöhle in solchen Fällen offenbar sekundär entstanden sei. Er vertritt die Ansicht, daß der osteomyelitische Prozeß im Oberkiefer keine grundsätzlichen Unterschiede gegenüber der Osteomyelitis an anderen Knochen aufweise. Landwehrmann[1]) und Weise äußerten sich in ähnlichem Sinne wie Brown-Kelly: „Die Kieferhöhle ist beim Neugeborenen ein sehr kleiner Hohlraum, liegt weit median und oben im Kiefer, ist also auch vor Verletzungen und Infektionen erheblich geschützt; sollte sich selbst in der Kieferhöhle eine Entzündung anspinnen, so würde der Eiter sich leicht und bald Abfluß durch die dünne nasale Wand verschaffen, dadurch aber der Knochen vor schwerer Erkrankung bewahrt bleiben." „Die Infektion der Zahnsäckchen, die mitten in der Substanz des kompakten Knochens liegen, bildet eine Gefahr für den Knochen. So kann der Eiter nicht nach außen Abfluß gewinnen, breitet sich weiter im Knochen aus, bis der Durchbruch an einer oder gleichzeitig mehreren Stellen, wie Mund-, Nasen- oder Augenhöhle erfolgt." Er führt einen Fall an, bei dem von einem Trauma während der Geburt nichts nachzuweisen war. Die Möglichkeit der Infektion eines Zahnsäckchens von einer noch so kleinen Schleimhautverletzung aus, etwa durch die in den Mund gesteckten Finger, läßt er bestehen. Auch Wagner nimmt auf Grund von 7 ihm bekannten Fällen eine primäre bzw. von der Mundhöhle aus fortgeleitete Oberkieferosteomyelitis an. Für eine ursächliche Erkrankung der Oberkieferhöhle bestehe

[1]) Landwehrmann: Osteomyelitis des Oberkiefers bei Neugeborenen. Zeitschr. f. Ohrenheilkd., 1909, Bd. 58, S. 47—48.

kein Anhalt. Kümmel ist gleichfalls der rhinogenen Deutung abgeneigt und betont, daß er in seinen Fällen nie eine Erkrankung der Nase oder der Nasennebenhöhlen gefunden habe. Desgleichen lehnt Nühsmann die rhinogene Ausbreitung der Infektion ab unter besonderem Hinweis auf die minimale Ausdehnung der Kieferhöhle, welche keinerlei Buchten aufweise und durch ein relativ weites Ostium mit der Nasenhöhle kommuniziere. Die Möglichkeit einer vielleicht sogar regelmäßigen Mitbeteiligung der kleinen Kieferhöhle gibt er zu, glaubt aber, daß die Schleimhautentzündung der Kieferhöhle keine so weitgehenden Folgen haben könne, zumal die Abflußverhältnisse aus der Kieferhöhle bedeutend günstiger lägen als beim Erwachsenen. Er vertritt also die Ansicht, daß die Eintrittspforte in der Mundhöhle liege. In demselben Sinne einer direkten Fortleitung von den Alveolarfortsätzen aus äußert sich Fischer, welcher ferner ausdrücklich jede haematogene Form ablehnt.

Nachdem vorstehend eine Reihe von Autoren zur Sprache gekommen ist, welche mit Rücksicht auf die anatomischen Verhältnisse der Oberkieferhöhle des Kleinkindes eine entsprechende Genese für die Osteomyelitis ablehnen, sei nunmehr Schmiegelow[1]) angeführt, welcher gleichfalls unter Hinweis auf anatomische Eigentümlichkeiten die entgegengesetzte Ansicht vertritt: „Während beim Erwachsenen in dem mit Luft gefüllten Antrum, welches mit einer verhältnismäßig dünnen Bindegewebsmembran versehen ist, bei Auftreten eine pyogenen Infektion des vollständig ausgebildeten Antrums sich die Symptome eines Empyems im Oberkiefer mit mehr oder weniger großem Retentionsphänomen als schmerzhafter Druck in der Oberkiefergegend entwickeln, fließt der Eiter durch die Appertura sinus maxill. ab. Eine Nekrose des Knochens findet nicht statt, weil die Retention einen nicht so bedeutenden Grad erreicht, daß die Vitalität der bekleidenden Membran darunter leidet. Anders ist es dagegen, wenn in der minimalen, mit dicker Schleimhaut ausgekleideten Oberkieferhöhle des Säuglings sich eine eitrige Entzündung entwickelt. Hier sind dann die Bedingungen für eine Retention mit ausgebreitetster Nekrotisierung des Knochens weit günstiger, und das um so mehr, je kleiner der Säugling bzw. die Oberkieferhöhle ist". Schmiegelow vertritt ferner die Ueberzeugung, daß die Sequestrierung der Zahnkeime keinesfalls als Ursache, sondern lediglich als Folge der Osteomyelitis aufzufassen sei. Die unter der Gingiva liegenden Zahnkeime kämen als primärer Herd der Infektion nicht in Frage, zumal die Nasenschleimhaut bzw. Kieferhöhlenschleimhaut eine viel natürlichere Eintrittspforte für die Infektion sei. In ähnlichem Sinne äußert sich Röpke, ohne allerdings dem

[1]) Schmiegelow: Ueber akute Osteomyelitis des Oberkiefers. Arch. f. Laryngologie, Bd. 5, S. 122.

Umstand einer etwaigen Retention in der Kieferhöhle eine so große Bedeutung beizumessen wie Schmiegelow.

Die vorstehend gebrachte Gegenüberstellung der verschiedenen Ansichten über die Rolle, welche die Oberkieferhöhle bei der Ausbildung des osteomyelitischen Prozesses spielen könnte, zeigt deutlich, wie schwer es ist, aus der bisherigen Literatur ein einigermaßen klares Bild über die pathogenetischen Vorgänge bei der Oberkieferosteomyelitis zu gewinnen. Verschiedene Autoren betonen diese Schwierigkeit mit dem Hinweis darauf, daß von Anfang an das Zustandsbild einer diffusen Osteomyelitis vorgelegen habe, und daß infolgedessen über die Eintrittspforte nur Vermutungen geäußert werden könnten. Wenn Blohmke bei 3 von seinen 5 Fällen klinisch und autoptisch eine Siebbeinzelleneiterung fand, so geht daraus unseres Erachtens noch nicht hervor, daß die Ethmoiditis auch genetisch eine maßgebende Rolle gespielt hat. Blohmke allerdings folgert daraus, daß der nasale Infektionsweg über eine Nebenhöhlenentzündung zur Osteomyelitis geführt habe.

Aus der vorstehend gebrachten Uebersicht über die pathogenetischen Erwägungen ergibt sich keinesfalls ein klares Bild, vielmehr sehen wir, daß die Ansichten zum Teil in denkbar scharfem Gegensatz zueinander stehen. Ein und derselbe Faktor, also die anatomischen Kieferhöhlenverhältnisse beim Kleinkinde, erfährt von verschiedenen Autoren eine durchaus gegensätzliche Beurteilung. Die Erörterungen über das Geburtstrauma gehen über den Rahmen vager Vermutungen nicht hinaus. Dasselbe gilt für die Mundschleimhaut bzw. die Zahnkeime als Eintrittspforten. Hinzu kommt noch, daß die Deutung durch die relative Seltenheit der Fälle für den Einzelbeobachter erschwert wird. Hierunter muß natürlich eine einheitliche Betrachtung leiden. Abgesehen von sonstigen äußeren Zufälligkeiten wird das jeweils vorherrschende Hauptsymptom dahin führen, daß die Behandlung und Beurteilung der Krankheitsbilder entweder dem Vertreter der Hals-Nasen-Ohrenheilkunde oder der Kinderheilkunde, oder der Chirurgie, der Zahnheilkunde, der Augenheilkunde unterliegt. Meistens auch erfolgt die klinische Untersuchung erst derart spät, daß das Vorliegen einer diffusen Osteomyelitis einzelne pathogentisch wichtige Symptome überdeckt.

Wenn man die Gegensätze zwischen den verschiedenen sich auf den Infektionsweg erstreckenden Deutungsversuchen unvoreingenommen betrachtet, so drängt sich der Gedanke auf, daß die Infektion von der Mundschleimhaut aus die Häufigkeitsdifferenz zwischen Ober- und Unterkiefer nicht erklärt. Es muß also offenbar die unmittelbare Nachbarschaft einerseits des Oberkiefers, andererseits des Unterkiefers, eine wesentliche auslösende Rolle spielen. Ein wesentliches, das ganze Organgebiet des Oberkiefers im Gegensatz zum Unterkiefer betreffendes Moment liegt darin,

daß wir hier ohnehin sehr häufig entzündliche Prozesse vom Naseninnern oder vom Rachen her vorfinden (akute Rhinitis, akutentzündliche Erkrankung der Rachenmandel mit sekundären Erkrankungen des Naseninnern und dergleichen). Vorstehend konnte bereits gezeigt werden, daß der rhinogene Infektionsweg von manchen Autoren bereits eine eingehende Würdigung erfahren hat, daß eine Klärung dieser Fragen jedoch nicht erzielt werden konnte, weil die Ansichten über die anatomischen Oberkieferhöhlenverhältnisse auseinandergehen, und weil die Rolle eines etwaigen Empyems dementsprechend verschieden beurteilt wurde. Der Umstand, daß wir im Naseninnern so häufig Infektionsherde in unmittelbarster Nachbarschaft des Oberkiefers haben, fordert jedoch nach wie vor zur Untersuchung darüber heraus, in welcher Form sich akute Entzündungen der Nasenschleimhaut auf die Nachbarschaft auswirken können. Zur Beantwortung dieser Frage sind eine Reihe von früheren Beobachtungen zu verwerten. Unseres Erachtens müssen mehr, als es bisher geschehen ist, die histologischen Verhältnisse der Nasenschleimhaut berücksichtigt werden. Es genügt nicht, ohne Weiteres den Umstand, daß die Nasenschleimhaut im Säuglingsalter Merkmale „mangelhafter Entwicklung" aufweise, als Gegengrund einer nasalen Genese zu betrachten, wie dies Hajek tut. Vielmehr muß einer solchen Ablehnung eine Erwägung oder Untersuchung vorausgehen, ob nicht gerade diese „mangelhafte Entwicklung" der Ausbreitung eines Entzündungsvorganges auf den Knochen günstig ist.

Eine wie große Bedeutung die histologische Erforschung der Beziehungen zwischen Nasen- und Nebenhöhlenschleimhaut einerseits und der angrenzenden Knochenpartien andererseits gewinnen kann, hat Herzog zeigen können. Er hat den Nachweis erbracht, daß Nasenschleimhaut und anliegender Knochen und somit das diesen füllende Mark anatomisch ein einheitliches Ganzes mit gemeinsamer Gefäßversorgung bilden. Herzog konnte eine unmittelbare Verbindung der Schleimhautoberfläche mit der Duralscheibe des Opticus nachweisen, eine Feststellung, welche für die Entstehung der Neuritis retrobulbaris neue Gesichtspunkte vermittelt hat. In diesem Zusammenhang hat Herzog[1]) auf die Tatsache hingewiesen, daß unter einer kaum veränderten Schleimhautoberfläche schwere Erkrankungen im Mark und im Knochen sich abspielen können, und daß diese Erkrankung von der Oberfläche aus übermittelt wird, ohne ihren Ausgangspunkt makroskopisch besonders in die Augen springen zu lassen. Ja noch mehr, die geringen Oberflächenveränderungen, Schwellung und Lockerung der Schleimhaut, können sich kurze Zeit, wenige Tage nach der schuldigen Attacke, zurückbilden, können annähernd normalem

[1]) Herzog: Ueber die Neuritis retrobulbaris. Archiv f. Augenheilkd., 1928, Bd. 99, Heft 3, S. 305.

Aussehen Platz machen, während die Infektion bei ungünstigen Verhältnissen in der Tiefe unverändert fortbesteht, sich sogar steigert und weiterkriecht".

Diese Berücksichtigung der mikroskopisch-anatomischen Verhältnisse hat unseres Erachtens für die Entstehung der Oberkieferosteomyelitis der Säuglinge entscheidenden Wert. Denn jene von Herzog beschriebene innige Verknüpfung zwischen Schleimhaut und Knochenmark besteht beim Säugling in unendlich viel reicherem Maße als beim Erwachsenen. Was die Nasennebenhöhlen anbetrifft, so hat Mathé in Verfolgung des von Herzog zuerst eingeschlagenen Weges eingehender histologischer Untersuchungen auf die engen Zusammenhänge zwischen Kieferhöhlenschleimhaut und Knochenmark beim Neugeborenen hingewiesen. Nach ihm kann es zu einer Infiltration des Knochenmarkes ebenso leicht von einer infiltrierten Kieferhöhlen-

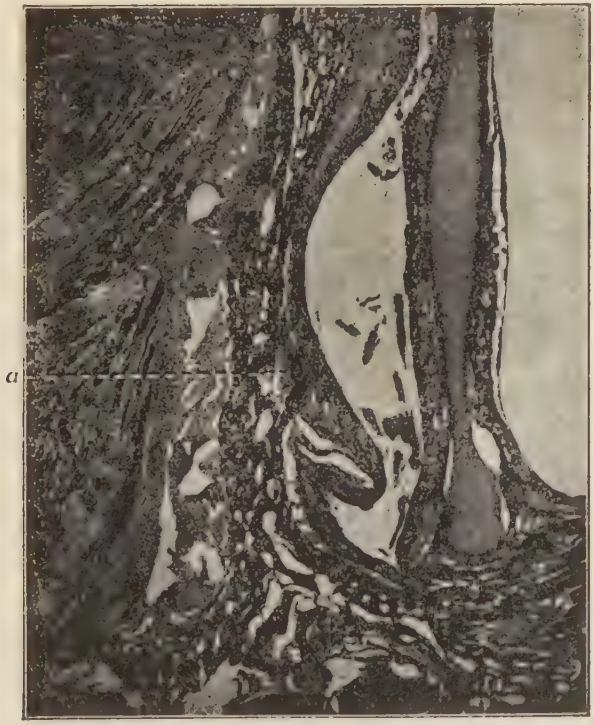

Abb. 1.

Frontalschnitt durch Septum und laterale Nasenwand eines Neugeborenen.

schleimhaut aus kommen, wie von einem Erysipel der Mundschleimhaut aus.

Nun ist es jedoch keinesfalls erforderlich, in diesen ganzen Fragenkomplex das Nasennebenhöhlensystem hinsichtlich Entwicklung, Konfiguration, Retentionsmöglichkeiten usw. einzubeziehen, wie dies M a t h é noch tut. Histologische Untersuchungen der Nasenverhältnisse bei Säuglingen zeigen nämlich, daß dieses Phänomen des innigen Zusammenhanges zwischen Submucosa und Knochenmarksräumen nicht an das Nebenhöhlensystem geknüpft ist oder mit deren Nebenhöhlenentwicklung zusammenhängt, sondern daß diese Erscheinung auch an beliebigen anderen Stellen der Schleimhautauskleidung des Naseninnern festzustellen ist. Als Beleg hierfür seien zwei Abbildungen gebracht, welche in Lupenvergrößerung und bei stärkerer Vergrößerung eine solche Stelle zeigen.

Abb. 1 zeigt uns bei schwacher Vergrößerung einen Frontalschnitt durch die Nase eines Neugeborenen. Das Septum und die

Abb. 2.

laterale Nasenwand heben sich deutlich ab. Man sieht, daß die Schleimhaut von einer dicken Schicht submucösen Bindegewebes unterlagert ist. Der von a ausgehende Pfeil deutet auf einen Knochenmarksraum, welcher durch eine Gewebsbrücke kontinuierlich mit der Submucosa zusammenhängt.

Abb. 2 zeigt dieselbe Stelle in stärkerer Vergrößerung.

Mit derartigen Befunden ist der Beweis erbracht, daß keinesfalls, wie H a j e k annahm, die „mangelhafte Entwicklung" der Nasenschleimhaut des Säuglings einen Gegengrund gegen die Ausbreitung einer Infektion auf den Knochen abgibt, daß vielmehr gerade darin ein begünstigendes Moment im Sinne praeformierter Ausbreitungswege liegt. Wir brauchen durchaus nicht Betrachtungen über Größe und Konfiguration der Nasennebenhöhlen anzustellen oder etwa das Retentionsphänomen zur Erklärung heranzuziehen, sondern müssen uns eingestehen, daß unter Berücksichtigung dieser histologischen Verhältnisse jeder entzündliche Vorgang an der Nasenschleimhaut bereits Auswirkungen auf die Knochenmarksräume haben kann. Wahrscheinlich sind gerade deshalb, weil dieser wichtige Faktor bisher noch nicht Berücksichtigung gefunden hat, die von früheren Autoren vorgebrachten Erklärungsmöglichkeiten oraler oder rhinogener Infektion so unbefriedigend geblieben. Wir gehen wohl nicht fehl, wenn wir annehmen, daß die hiermit vorgebrachte neue Anschauung über den Infektionsweg das klinische Bild der Oberkieferosteomyelitis bei Säuglingen hinreichend erklärt, insbesondere auch das Fehlen einer klinisch nachweisbaren Eintrittspforte verständlich macht. Darüber hinaus hat diese von uns vertretene Ansicht gegenüber allen anderen den Vorzug, in einwandfreier Weise histologisch fundiert zu sein. In plausibler Weise kann jedenfalls unseres Erachtens nur so das auffallend oft anscheinend unvermittelte Auftreten einer Oberkieferosteomyelitis bei Säuglingen erklärt werden, nachdem die rhinogene Entstehung an sich für die Bevorzugung des Oberkiefers doch wohl, wenn auch einige Autoren dem widersprechen, verantwortlich gemacht werden muß.

Wie nach vorstehenden Ausführungen zu erwarten ist, lassen unsere drei hier zur Beobachtung gekommenen Fälle hinsichtlich des klinischen Verlaufes die Frage nach dem Infektionsweg in mancher Hinsicht unklar. Bei allen diesen Fällen hat indessen nichts darauf hingedeutet, daß eine orale Genese eine Rolle gespielt hat.

Fall I. Ursula B., 1 Jahr 6 Monate alt.

Der Vater gibt an, daß das Kind sich vor 4 Tagen schlecht fühlte, weinerlicher Stimmung war und leichten Schnupfen hatte. Am nächsten Tage bemerkten die Eltern eine leichte Rötung und Schwellung an der rechten Wange. Die Schwellung nahm zu, so daß einen weiteren Tag später das Auge bereits zugeschwollen war. Temperatur 38,5. Der hinzugezogene Arzt meinte, es handele

sich um einen Insektenstich. Schwellung und Rötung nahmen weiter zu. Ein zweiter hinzugezogener Arzt überwies das Kind der Klinik. Die nähere Vorgeschichte ergibt nichts Wesentliches. Vor ½ Jahre habe das Kind Masern gehabt.

Befund: Temperatur 40,2. Allgemeinbefinden nicht wesentlich gestört. Ohren o. B. Oberes und unteres Augenlid rechts stark geschwollen und gerötet, so daß der Bulbus nicht zu sehen ist. Auch links sind die Lider geschwollen, aber schwächer als rechts. Im Naseninnern findet sich rechts schleimiger Eiter, der offenbar aus dem mittleren Nasengang stammt. Die linke Nasenseite ist frei. Bei Druck auf die prall geschwollenen und gerötete rechte Wange entleert sich Eiter aus zwei Durchbruchstellen, von denen die eine durch das Unterlid in den Augenlidspalt führt, während die andere an der Außenfläche des Alveolarfortsatzes in der Gegend des rechten Eckzahnes in das Vestibulum der Mundhöhle führt.

Operation in Narkose (Prof. Herzog):

Killian'scher Bogenschnitt rechts, weit nach abwärts. Freilegung der Periorbita. Das Siebbein ist ausgedehnt erkrankt. Aus den Zellen entleert sich dicker, rahmiger Eiter. Der Orbitalbogen ist fistulös durchbrochen. Die Fistel führt nach abwärts in die Kieferhöhle. Diese ist etwa kleinkirschgroß, voll von Granulationen und Eiter. Schonende Auskratzung des erkrankten Gebietes. Lockere Tamponade. Situationsnähte. Linke Seite: Ebenfalls Freilegung nach Killian. Hier ist hauptsächlich das Siebbein erkrankt. Die Kieferhöhle ist kaum bohnengroß, mit Eiter gefüllt. Lockere Tamponade. Situationsnähte.

Nach 2 Tagen erster Verbandswechsel. Die Nähte sind zum großen Teil vereitert. Sie werden sämtlich entfernt. Rechts noch reichliche Eiterung, vor allem aus der Kieferhöhle und Periorbita. Links wenig freier Eiter. Der Knochen ist überall morsch, mißfarben. Offene Wundbehandlung.

Die Temperatur bleibt in den nächsten Tagen hoch, in Form einer Continua mit mäßigen Remissionen. Es werden Temperaturen bis 40,6 erreicht. Die eitrige Absonderung aus dem Operationsgebiet ist ziemlich stark, besonders rechts. Aus der linken Kieferhöhle wird 6 Tage nach dem operativen Eingriff ein freiliegender Zahn entfernt. 10 Tage nach der Operation leichte Nackensteifigkeit. Das Kind hat sehr schlechten Appetit, ist im übrigen ziemlich ruhig. Die hohen Temperaturen halten an. Stauungspapille liegt nicht vor. Zunehmende meningitische Symptome. Bei Lumbalpunktionen finden sich 9 000—17 000 Zellen im cmm. Einen Monat nach der Operation stirbt das Kind an Meningitis.

Obduktionsbefund: Osteomyelitische Eiterherde in beiden Oberkiefern. Eitrig-haemorrhagische Meningitis. Metastatische

Abscesse in beiden Lungen, zum Teil mit Durchbruch in die Pleurahöhle und beginnende Empyembildung. Hochgradige Anaemie.

Epikrise: Der stürmische Verlauf, den die Ausbreitung der Osteomyelitis in den ersten Tagen genommen hatte, ließ ein operatives Eingehen erforderlich erscheinen. Bei dem raschen Fortschreiten der Erkrankung auf die andere Gesichtsseite mußte auch diese, die linke Seite, revidiert werden. Von Wichtigkeit ist die Feststellung, daß sofort mit Uebergreifen der osteomyelitischen Erkrankung auf die linke Seite hier bereits ein Kieferhöhlenempyem vorlag. Dieses offenbar sekundär im Anschluß an die Osteomyelitis entstandene Empyem kann als Beweis dafür gewertet werden, daß durchaus nicht immer die Annahme von Schmiegelow und Röpke zutrifft, die Osteomyelitis schließe sich sekundär an die Eiterretention in der Kieferhöhle an. — Bakteriologisch wurde Staphylococcus pyogenes aureus haemolyticus gefunden.

Fall II. Franz L., 1 Jahr 6 Monate.

Das bisher gesunde Kind erkrankte vor 4 Tagen an Schwellung, Rötung und Schmerzen im Bereich der rechten Wangenseite; Ausfluß aus der Nase hat nicht vorgelegen. Vom Vestibulum der Mundhöhle aus wurde vor zwei Tagen eine Incision gemacht; Eiter soll sich nicht entleert haben.

Bei der Aufnahme in die Klinik ergab sich folgendes Bild: Die ganze rechte Orbitalgegend ist hochrot gefärbt, geschwollen und bei Druck schmerzhaft. Der Bulbus ist nicht sichtbar. Die Begrenzung der Rötung ist auffallend scharfrandig. Am inneren Augenwinkel zeigt sich etwas Eiter. Die Schwellung der rechten Gesichtshälfte erstreckt sich bis zum Kinn hinab. Die regionären Drüsen sind geschwollen. In die rechte Wangentasche entleert sich durch eine Fistel foetides eitriges Sekret. Naseninneres ohne Besonderheit. Temperatur über 39.

Vom Vestibulum der Mundhöhle aus wird die Schwellung incidiert. Es entleert sich viel foetider Eiter. Die Absceßhöhle scheint zwischen Knochen und Periost zu liegen. Die faciale Wand des Oberkiefers ist weißlich verfärbt und macht einen nekrotischen Eindruck.

Von operativem Vorgehen wurde in diesem Falle abgesehen, um die Zahnkeime zu schonen, ferner mit Rücksicht darauf, daß eine restlose Erfassung der osteomyelitisch erkrankten Partien selbst durch einen größeren Eingriff nicht mit Sicherheit anzunehmen war. Es wurde daher lediglich das sehr morsche Weichteilgewebe vom Knochen abtamponiert.

Nach 2 Tagen tritt unterhalb des Auges ein Spontandurchbruch auf, bei dem sich reichlich foetides Sekret entleert. In

Aethernarkose werden Haut- und Unterhautgewebe im Bereich des Infraorbitalrandes bis auf den Knochen gespalten. Der Schnitt wird um den inneren Augenwinkel herum gelegt. Der freigelegte Knochen macht überall nach Farbe und Rauhigkeit der Oberfläche den Eindruck beginnender Sequestrierung. Tamponade, Augensalbe, feuchter Verband.

Bei täglichem Verbandwechsel gehen Rötung und Schwellung zurück, auch sinkt die Temperatur, die Sekretion ist zunächst noch stark foetide. Nach einigen weiteren Tagen zeigt sich, daß die beiden Schneide- und der Eckzahn des erkrankten Oberkiefers sehr lose sitzen. Sie werden entfernt. In den nächsten Wochen verliert die Sekretion langsam ihren foetiden Charakter, besonders nachdem sich in das Vestibulum der Mundhöhle ein etwa fingernagelgroßer Sequester abgestoßen hat. Das Kind konnte 5 Wochen nach der Aufnahme entlassen werden. Das Allgemeinbefinden war sehr gut. Lediglich im inneren Augenwinkel zeigte sich noch eine kleine Fistel. Bakteriologisch wurde Staphylococcus aureus anhaemolyticus gefunden.

Epikrise: Im wesentlichen ähnelte das äußere Bild bei der Aufnahme in die Klinik dem Zustand, den das andere Kind (Fall I) bot. Allerdings wurde in der Nase kein Eiter festgestellt. Das therapeutische Vorgehen war hier insofern konservativ, als der Knochen nicht angegriffen wurde. Das anfangs sehr schwere Krankheitsbild besserte sich nach Weichteilincisionen und nach Extraktion einiger loser Zähne sowie nach Abstoßung eines Sequesters.

Fall III. Franz S., 1 Jahr 7 Monate.

Ueber diesen außerhalb der Klinik zur Beobachtung gekommenen Fall sind nur folgende kurze Daten bekannt: Plötzlich auftretende Rötung und Schwellung der rechten Wangenseite. Regionäre Drüsenschwellung. Kein Ausfluß aus der Nase. Es kommt spontan zum Eiterdurchbruch aus der Gegend der Fossa canina in die Mundhöhle, ferner gleichfalls zum Durchbruch am Unteraugenrand. Durch Weichteilincisionen wird für besseren Abfluß des foetiden Eiters gesorgt. Konservative Behandlung. Langsame Heilung im Verlaufe mehrerer Wochen.

Epikrise: Fall III ähnelt durchaus dem Falle II auch darin, daß unter konservativer Behandlung, d. h. lediglich durch Weichteilincisionen, eine Heilung erzielt werden konnte.

An praktischen Schlußfolgerungen kann man aus dem Verlauf der hier mitgeteilten drei Fälle die Lehre ableiten, bei operativem Vorgehen möglichst den Knochen zu schonen. Wenn dies bei Fall I nicht geschehen ist, so gab dafür, wie bereits betont, der besonders stürmische Verlauf der Erkrankung

sowie das Uebergreifen auf die andere Gesichtsseite die Veranlassung. Im Allgemeinen dürfte es sich empfehlen, möglichst konservativ zu verfahren, auch schon allein aus dem Grunde, weil die Operation das Allgemeinbefinden hochgradig beeinträchtigt, ferner auch direkt die Nahrungsaufnahme durch Behinderung der Saugtätigkeit schädigt. Aus vorstehenden Gründen vertreten wir die Ansicht, daß bei Oberkieferosteomyelitis im Säuglingsalter eine konservative Behandlung bis zum Aeußersten angebracht ist.

Es bleibt mir noch die angenehme Pflicht, Herrn Prof. Dr. Herzog für die Ueberlassung des Themas und Herrn Priv.-Doz. Dr. Berger für die freundliche Unterstützung bei der Bearbeitung desselben meinen Dank auszusprechen.

Literatur.

Aschoff. Pathologische Anatomie, Jena 1919, Bd. 2, S. 226—229.

Balters: Die Oberkieferosteomyelitis der Säuglinge. Zentralbl. f. Hals-Nasen-Ohrenheilkd., 1925, Bd. 7, S. 897—898.

— Aus Krüger: Ueber die Bedeutung der Zahnkeime für die Entstehung von Osteomyelitis des Oberkiefers im Säuglingsalter. Dissertation Königsberg, 1927.

Blohmke: Ueber nasale Nebenhöhlenentzündungen im Säuglingsalter. Zeitschr. f. Hals-Nasen-Ohrenheilkd., 1925, Bd. 12, S. 391—394.

Bronner: Zur Kieferosteomyelitis der Säuglinge. Bruns Beiträge zur klin. Chirurgie, 1925, Bd. 133, Heft 1, S. 163—183.

Brown-Kelly: The so-called Empyema of the antrum Highmore in infants. Münch. Med. Wochenschr., 1904, Nr. 49, S. 2199.

Dependorf: Akute infektiöse Osteomyelitis des Oberkiefers. Volkmanns Samml. klin. Vorträge, 1906—07, Nr. 442.

Dietrich: Ein weiterer Fall von sequestrierender Zahnkeimentzündung. Zeitschr. f. Kinderheilkd., 1922, Bd. 31.

Fischer: Aus Perthes: Verletzungen und Krankheiten der Kiefer, Leipzig 1907, S. 201.

Goßmann: Handbuch der Kinderheilkunde. Leipzig. Bd. 9, S. 938.

Hajek: Die Nebenhöhlen der Nase. Wien 1926, 5. Aufl., S. 217—218.

— Aussprache zum Vortrag Blohmke. Zeitschr. f. Hals-Nasen-Ohrenheilkd., 1925, Bd. 12, S. 407.

Herxheimer: Grundlagen der pathologischen Anatomie. München 1922, S. 377.

Herzog: Ueber die Neuritis retrobulbaris. Archiv f. Augenheilkd., 1928, Bd. 99, Heft 3.

Klementowsky: Aus Krüger: s. dort.

Klemm: Beiträge zur Kenntnis der infektiösen Osteomyelitis. Bruns Beiträge z. klin. Chirurgie, 1913, Bd. 84, Heft 2, S. 352—410.

— Die akute und chronische infektiöse Osteomyelitis des Kindesalters. Zentralbl. f. d. gesamt. Chirurgie, 1914, Bd. 6, S. 314—315.

König: Sequestrierende Zahnkeimentzündung. Ref. klin. Wochenschr., 1922, Bd. 2, S. 2550.

Körner: Lehrbuch der Hals-Nasen-Ohrenheilkd., München 1922, S. 128.

Krüger: Ueber die Bedeutung der Zahnkeime für die Entstehung von Osteomyelitiden d. Oberkiefers im Säuglingsalter. Dissertation Königsberg, 1927.

Kümmel: Aussprache zum Vortrag Blohmke. Zeitschr. f. Hals-Nasen-Ohrenheilkd., 1925, Bd. 12, S. 407.

Landwehrmann: Osteomyelitis des Oberkiefers bei Neugeborenen. Zeitschr. f. Ohrenheilkd., 1909, Bd. 58, S. 46—48.

Lexer: Lehrbuch der Allgem. Chirurgie, Stuttgart, Bd. 1, S. 242.

Mantel: Osteomyelitis der Kiefer. Dissertation Heidelberg, 1908.

Mathé: Ueber die Aetiologie der Osteomyelitis des Oberkiefers bei Säuglingen. Zeitschr. f. Hals-Nasen-Ohrenheilkd., 1929, Bd. 23, S. 360—371.

Miller: Aus Mantel: Osteomyelitis der Kiefer. Diss. Heidelberg, 1908.

Nühsmann: Handb. d. Hals-Nasen-Ohrenheilkd., München, Berlin, 1926, Bd. 2, S. 676—678.

Partsch: Aus Schmidt: Osteomyelitis der Kiefer. Diss. Leipzig, 1925.

Perthes: Verletzungen und Krankheiten der Kiefer. Leipzig 1907, S. 174—253.

Röpke: Beitrag zur Kasuistik der akuten Osteomyelitis des Oberkiefers bei Säuglingen. Zeitschr. f. Ohrenheilk., 1898, Bd. 32, S. 161—165.

Schmiegelow: Ueber akute Osteomyelitis des Oberkiefers. Arch. f. Laryngologie, Bd. 5, S. 115—123.

Schubert: Aus Krüger: s. dort.

Swoboda: Ueber Osteomyelitis im Säuglingsalter. Wiener klin. Wochenschr., 1897, Bd. 10, S. 87.

Trendel: Beiträge zur Kenntnis der akuten infektiösen Osteomyelitis und ihre Folgeerscheinungen. Bruns Beiträge zur klin. Chirurgie, 1904, Bd. 41, S. 613.

Uffenorde: Verletzungen der Nase und ihrer Nebenhöhlen. Handb. der Hals-Nasen-Ohrenheilkd., München, Berlin 1928, Bd. 3, S. 496.

Wagener: Aussprache zum Vortrag Blohmke. Zeitschr. f. Hals-Nasen-Ohrenheilkd., 1925, Bd. 12, S. 408.

Weise: Ueber die Osteomyelitis des Oberkiefers besonders im frühen Kindesalter. Dissertation Rostock, 1907.

Zarfl: Aus Krüger: s. dort,

Zilz: Zahnkeimentzündung mit nachfolgender Kieferostitis. Schweizer Zeitschr. f. Zahnheilkd., 1923, Heft 2.

Lebenslauf.

Am 26. Dezember 1908 wurde ich als Sohn des Landmessers Heinrich Beckers und seiner Ehefrau Ida geb. Rohde zu Kray bei Essen geboren. Nach Bestehen der Reifeprüfung am humanistischen Gymnasium zu Bottrop i. W., das ich 9 Jahre besuchte, bezog ich Ostern 1928 die Universität zu Freiburg i. Br. zum Studium der Zahnheilkunde. Dort bestand ich nach vier Semestern meine zahnärztliche Vorprüfung. Darauf besuchte ich je ein Semester die Universitäten zu Rostock, Würzburg und Münster, wo ich am Ende des siebten Semesters mein zahnärztliches Staatsexamen ablegte. Das zur Promotion erforderliche achte Semester belegte ich ebenfalls an der Universität zu Münster.

Heinz Beckers.